

图书基本信息

书名：<<2010-临床执业助理医师-国家医师资格考试模拟试卷-最新修订版>>

13位ISBN编号：9787117123709

10位ISBN编号：7117123702

出版时间：2009-12

出版时间：人民卫生出版社

作者：医师资格考试专家组 编

页数：184

字数：315000

版权说明：本站所提供下载的PDF图书仅提供预览和简介，请支持正版图书。

更多资源请访问：<http://www.tushu007.com>

内容概要

本套图书具有如下三个重要特点：权威本套图书编写依据医师资格标准和医师资格考试大纲，在国家医学考试中心、考试管理专家的悉心指导下进行编写的。

编写专家均为医师资格考试大纲的编撰专家和试题开发专家。编写专家不但熟知医师资格考试的要求和目标、深刻理解新版大纲的要旨，而且经过多次培训，深刻领悟和理解了医师资格考试备考用书的编写原则和要求。

人民卫生出版社作为国内最专业的医药卫生图书出版机构，全程参与了本套图书的开发，同时，在编辑、出版、装帧、设计等方面对图书进行了认真细致的工作。

全面本套图书的全面性特点表现在两个方面。

其一，全专业、全层次、全品种：本套图书涉及医师资格考试的三个专业和两个级别的考试，在图书品种上包括了考试大纲、医学综合笔试应试指南、实践技能考试应试指南等基础性复习必备的图书品种，而且还包括模拟试题解析，帮助读者掌握医师资格考试的试题题型、特点、难易等内容。

其二，本套图书编写严格依照考试大纲，不超不漏，因此内容全面含盖了大纲涉及的内容，考点齐全且描述适度。

可以说，本套图书包含了医师资格考试的全部内容。

高效学习效率是复习备考必须关注的要素。

本套图书编写注重提高考生复习备考的效率，主要体现在两个方面。

首先是重点突出，将医师资格考试的核心和重点内容进行详细描述，从而有效的提高了复习的针对性，提高备考效率；另外，编写强调了知识结构的逻辑性和快速识记。

在编写过程，编写专家对考试大纲中的若干知识点进行结构重建，有利于学习、记忆，提高复习的效率。

书籍目录

模拟试卷 第一单元 第二单元 参考答案模拟试卷二 第一单元 第二单元 参考答案模拟试卷三 第一单元 第二单元 参考答案模拟试卷四 第一单元 第二单元 参考答案模拟试卷五 第一单元 第二单元 参考答案模拟试卷六 第一单元 第二单元 参考答案

章节摘录

124. 男性, 32岁, 咳嗽1个月余, 伴低热、痰中带血10天, 胸片示: 右肺上叶尖段炎症, 伴有空洞形成。

最可能的诊断是A. 肺脓肿B. 浸润型肺结核C. 支气管扩张D. 癌性空洞伴感染E. 金黄色葡萄球菌肺炎

125. 女性, 30岁。

喘息、呼吸困难发作1天, 过去有类似发作史。

体检: 呼吸浅快、发绀, 双肺满布哮鸣音, 心率120次/分, 律齐, 无杂音。

院外已用过氨茶碱、特布他林无效。
对该患者除立即吸氧外, 应首先给予的治疗措施为A. 联合应用氨茶碱、特布他林静脉滴注B. 联合应用抗生素静脉滴注C. 琥珀酸氢化可的松静脉滴注D. 二丙酸倍氯米松气雾吸入E. 5%碳酸氢钠静脉滴注

126. 女性, 25岁, 低热2个月伴干咳, 抗炎治疗无效。
胸片未见异常; 痰涂片找到抗酸杆菌, 最可能的诊断是A. 支原体肺炎B. 过敏性肺炎C. 支气管扩张症D. 结节病E. 支气管内膜结核

127. 男性, 63岁, 6年前曾经患心肌梗死, 此后时有心前区疼痛发生。

近2年来, 出现劳力性呼吸困难。

感冒后加重, 不能平卧, 咳嗽咳痰, 无下肢水肿。

查体: 心界明显扩大, S1低, 节律整齐, 心尖部2/6级收缩期杂音。
按照1979年WHO的冠心病分类, 该患者应诊断为A. 心绞痛B. 心肌梗死C. 缺血型心肌病D. 扩张型心肌病E. 无症状性心肌缺血

128. 女性, 62岁, 有糖尿病5年, 心绞痛病史2年。

因突发胸闷、出汗、胸部紧缩感紧急住院。

血压110/70mmHg, 做心电图显示: 胸前导联的ST段压低0.2mV, T波倒置, 无病理性Q波。

查心肌损伤标记物升高。
应诊断为A. 心绞痛发作B. 低血糖反应C. 升主动脉夹层D. 急性非Q波型心肌梗死E. 糖尿病酮症酸中毒

129. 男性, 68岁, 有高血压、高脂血症病史8年, 入院前1小时负重上四楼后, 突发剧烈胸痛, 继之发作晕厥伴大小便失禁一次, 触脉搏缓慢。

其最可能的诊断是A. 急性脑梗死B. 急性肺梗死, C. 急性心肌梗死D. 颈动脉窦超敏E. 低血糖反应

130. 患者因急性心肌梗死入院。
入院第3天, 于心尖部出现3/6收缩期杂音, 同时心力衰竭加重。

使用纠正心力衰竭的药物效果很差而死亡。
最可能的诊断为心肌梗死并发A. 室间隔穿孔B. 急性肺心病C. 梗死后综合征D. 心室游离壁破裂E. 乳头肌或腱索断裂

131. 男性, 36岁, 有风湿性心脏病史多年。
查体: 颈静脉怒张, 肝大、压痛, 心尖部舒张期杂音; 胸骨左缘4、5肋间2/6级收缩期杂音, P2亢进分裂; X线示左心房、右心室扩大。

最可能的诊断为A. 二尖瓣狭窄并关闭不全B. 二尖瓣狭窄并器质性三尖瓣关闭不全C. 二尖瓣狭窄并相对性三尖瓣关闭不全D. 二尖瓣狭窄并主动脉瓣狭窄E. 特发性肥厚性主动脉瓣下狭窄

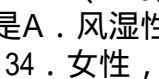
132. 女性, 25岁, 原有风湿性二尖瓣狭窄并主动脉瓣关闭不全。

20天来乏力、纳差, 无发热。
查体: 皮肤有瘀点, 心尖部、舒张期杂音, 主动脉瓣区舒张期杂音, 脾刚触及。

Hb80g/L最符合以下哪项疾病A. 风湿性心肌炎B. 贫血性心脏病C. 风心病, 心力衰竭D. 先天性主动脉瓣病变E. 风湿性瓣膜病合并感染性心内膜炎

133. 男性, 26岁, 3年来劳累后胸部闷痛, 含服硝酸甘油效果差。

近1个月有眩晕。

查体: 胸骨左缘第3~4肋间3/6级收缩期杂音, X线示心影正常。
心电图、、AVF、V5、V6导联可见深而不宽的异常Q波。

最可能的诊断是A. 风湿性主动脉瓣狭窄B. 肥厚梗阻型心肌病C. 陈旧性心肌梗死D. 限制性心肌病E. 二尖瓣脱垂

134. 女性, 28岁, 风湿性心脏病, 二尖瓣狭窄伴关闭不全5年, 气急、尿少、下肢水肿

、腹胀2年。

肝肋下3指，压痛。

心电图示快速房颤。

心电图示ST段呈典型鱼钩型改变。

试问此类心电图改变是A．心肌缺血B．洋地黄中毒C．洋地黄作用D．低钾E．洋地黄剂量不足135．女性，胸骨右缘第2肋间可触及收缩期震颤，听诊时听到收缩期杂音，4 / 6级，响亮且粗糙，并向颈部传导，则以下最可能的病因是A．主动脉瓣关闭不全B．二尖瓣关闭不全C．肺动脉瓣狭窄D．主动脉瓣狭窄E．二尖瓣狭窄

编辑推荐

《国家医师资格考试模拟试卷:临床执业助理医师(2010最新修订版)》:国家医师资格考试辅导用书根据新大纲 全新修订人民卫生出版社旗下网站:权威医学数字资源品牌在线考场——模拟真实,智能分析薄弱环节课程超市——因材施教,个性定制培训方案全面考试信息 免费资源下载资深专家答疑互动考试论坛随《国家医师资格考试模拟试卷:临床执业助理医师(2010最新修订版)》可获卫人网赠卡,请见内封

版权说明

本站所提供下载的PDF图书仅提供预览和简介，请支持正版图书。

更多资源请访问:<http://www.tushu007.com>